

多种不同的心电导联接法

心电图是最重要的无创检查之一，既能看得出心肌梗死，也能反映出心律失常，既能诊断心脏扩大，又能体现电解质异常，肺栓塞、脑梗、心肌病等，也都有着各自特异的心电图表现，甚至单独一个疾病的心电图表现，都能出一本书，比如心电图在肺栓塞诊断中的价值。

心电图的导联，是获得心电图信息的根本，有了心电图的导联，才有了记录到的心电信号，才有心电图，继而服务于疾病诊断。

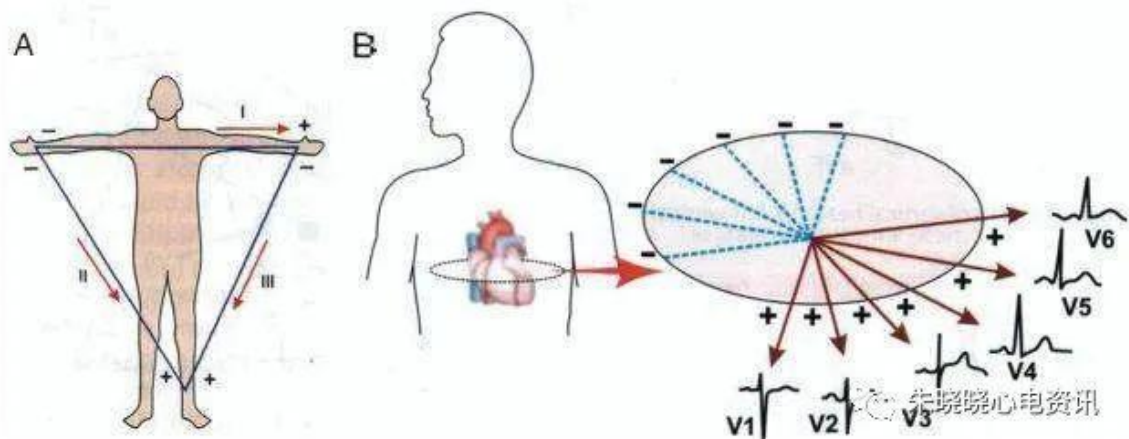
除了我们熟知的是 12 导联心电图，心电图还有其他导联接法，让我们一起了解一下。

心电图的标准 12 导联系统

3 个双极肢体导联（ I 、 II 、 III ， Einthoven ， 1913 ）

6 个单极胸前导联（ V1~V6 ， Wilson ， 1933 ）

3 个单极加压肢体导联（ aVL 、 aVR 、 aVF ， Goldberger ， 1942 ）



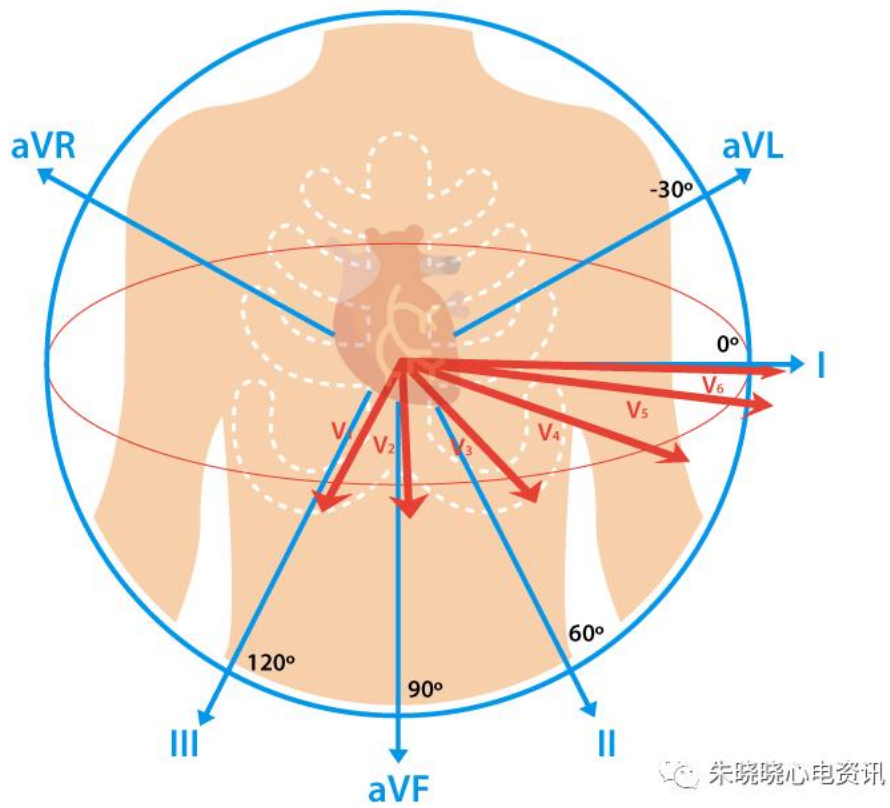
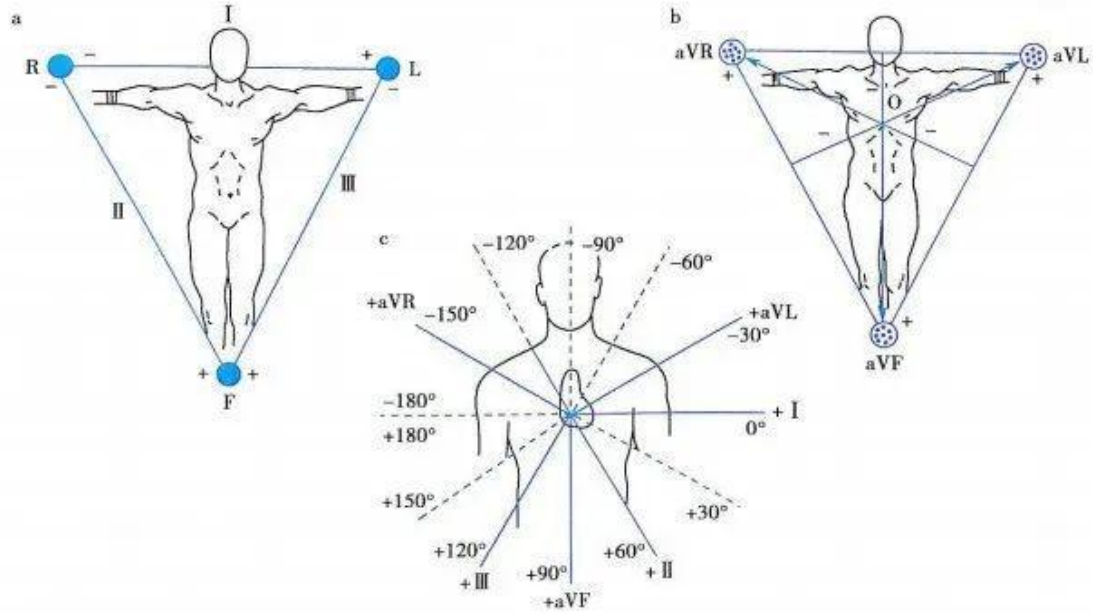
双极胸导联，出现于 10 世纪 70 年代，目前已很少用；
Nehb 导联，以德国为主的一些欧洲国家仍在使用；
头胸导联（HC），目前还处在探索阶段
Frank 正交导联，还需要积累更多的资料和经验；
此外还有 F 导联系统、食管导联、动态心电图导联、心电监测导联以及运动试验心电图导联。

标准心电图建立后的进展

1945 年，Lengere 等首次记录心内心电图
1956 年，Holter 发明 24 小时动态心电图
1960 年，Giraud 等首先记录希氏束电图
60 年代，V3R ~ V4R、V7 ~ V9
1971 年，Wellens 开始心内程序刺激（电生理时代开始）
1973 年，Strauss 记录心内晚电位
1973 年，Cranefield 提出触发激动的概念。
1978 年，Cramer 记录出窦房结电图。
1981 年，Simson 记录体表晚电位。
80 年代初，同步 3 导、6 导心电图。
80 年代中，同步 12 导联心电图。

1. 常规的 12 导联

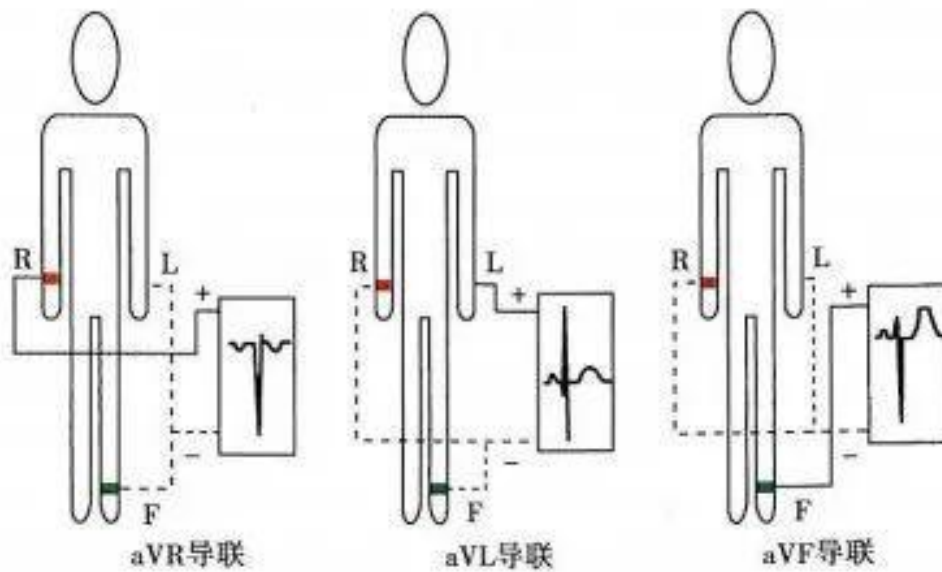
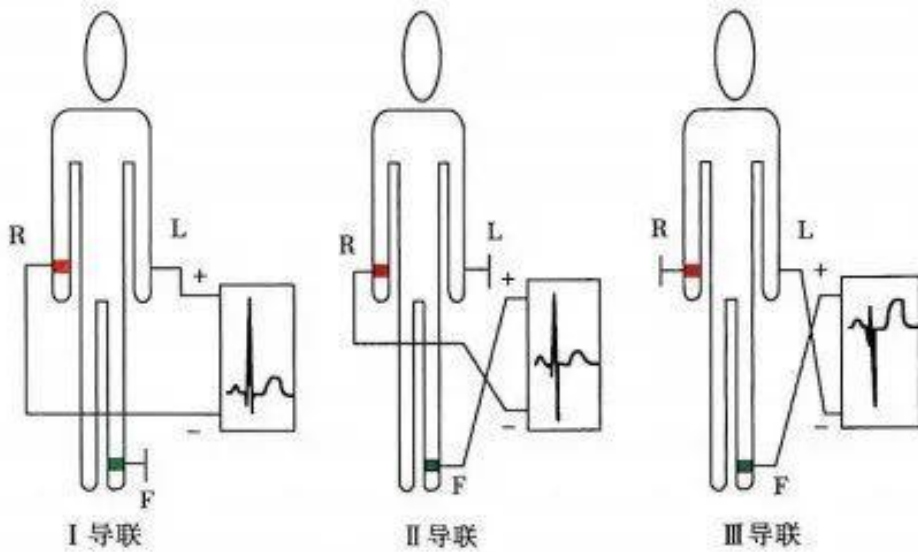
标准心电图包括额面的 6 个肢体导联，以及水平面的 6 个胸导联。



肢体导联和胸导联的组成

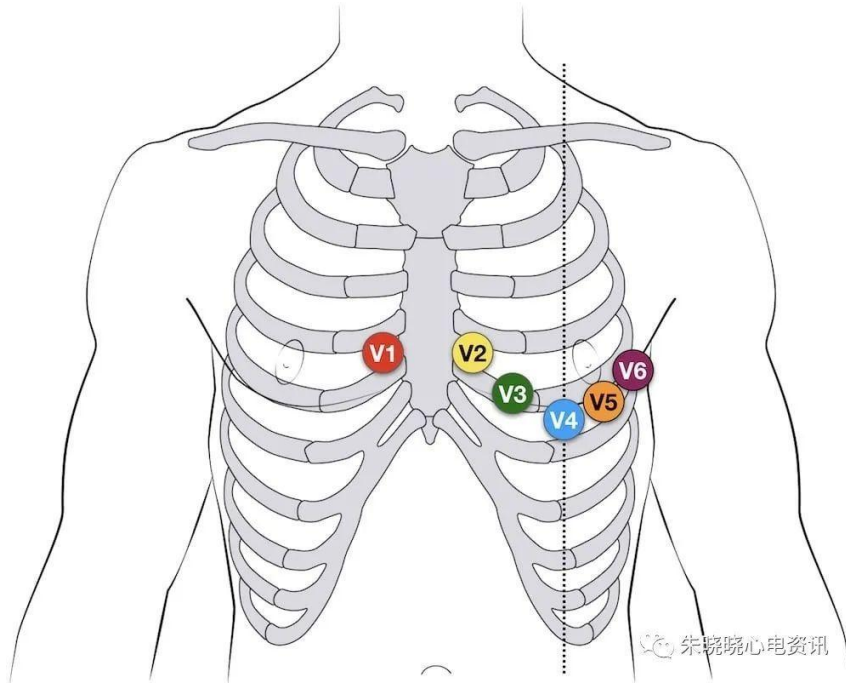
肢体导联(limb leads)包括标准肢体导联 I、II、III 及加压肢体导联 aVR、aVL、aVF。

肢体导联的电极主要放置于右臂(R) 、左臂(L)、左腿(F) ,连接此三点即成为所谓 Einthoven 三角。

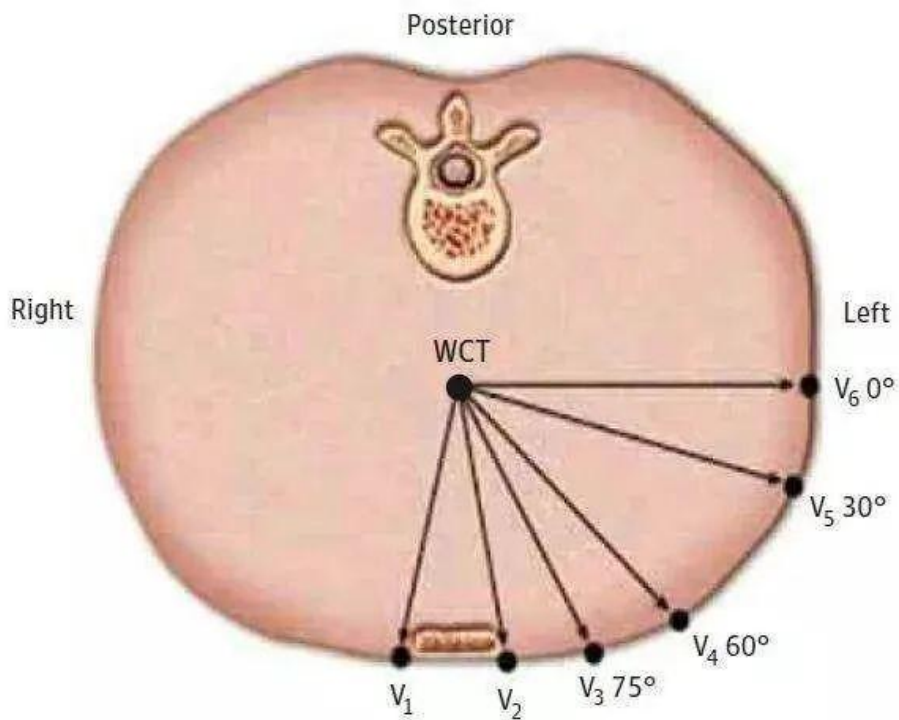


胸导联(chest leads)包括 V1~V6 导联。

检测之正电极应安放于胸壁规定的部位,另将肢体导联 3 个电极分别通过 5K 电阻与负极连接构成中心电端(central terminal)。

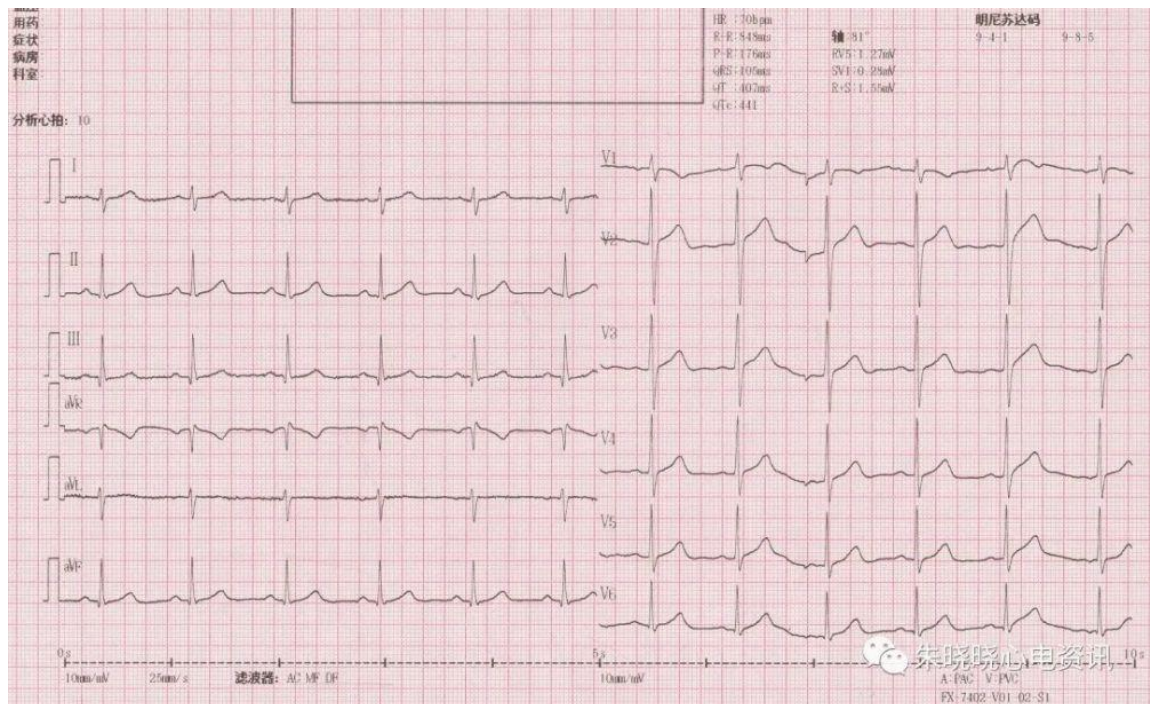


胸导联 V1-V6 的位置



V1 位于第四肋间胸骨右缘，V2 位于第四肋间胸骨左缘，V4 位于第五肋间锁骨中线，V3 在 V2 和 V4 中间，V5 位于第五肋间腋前线平 V4 处，V6 位于第五肋间腋中线平 V4 处。

一份标准的 12 导联心电图，是进行心电图判读的基础。



标准的 12 导联心电图

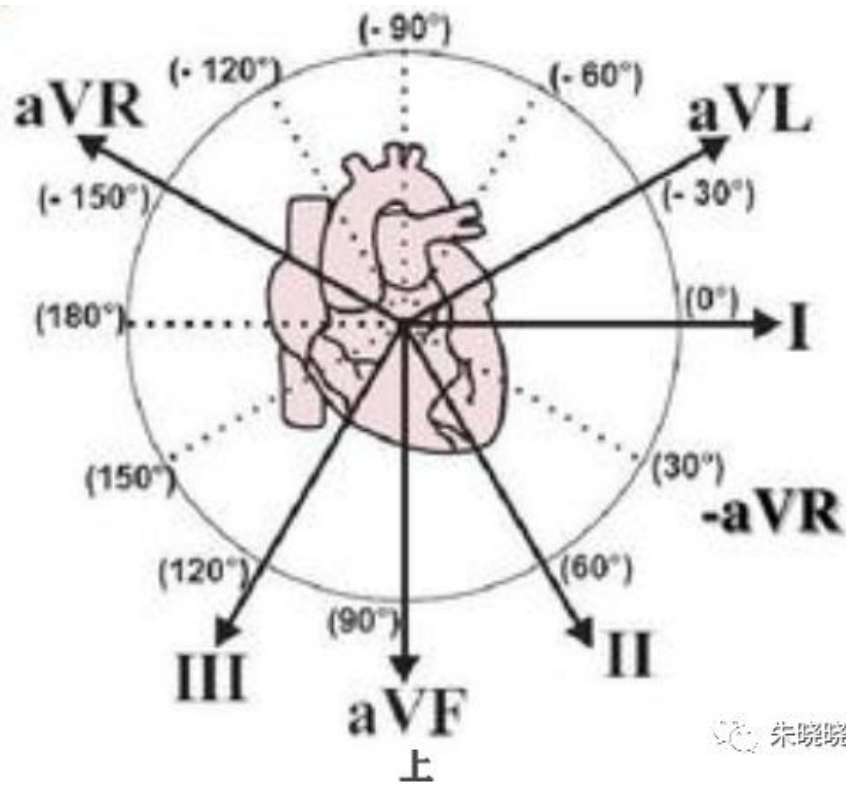
六轴系统

包括额面六轴、横面六轴、校正的六轴系统的导联轴。

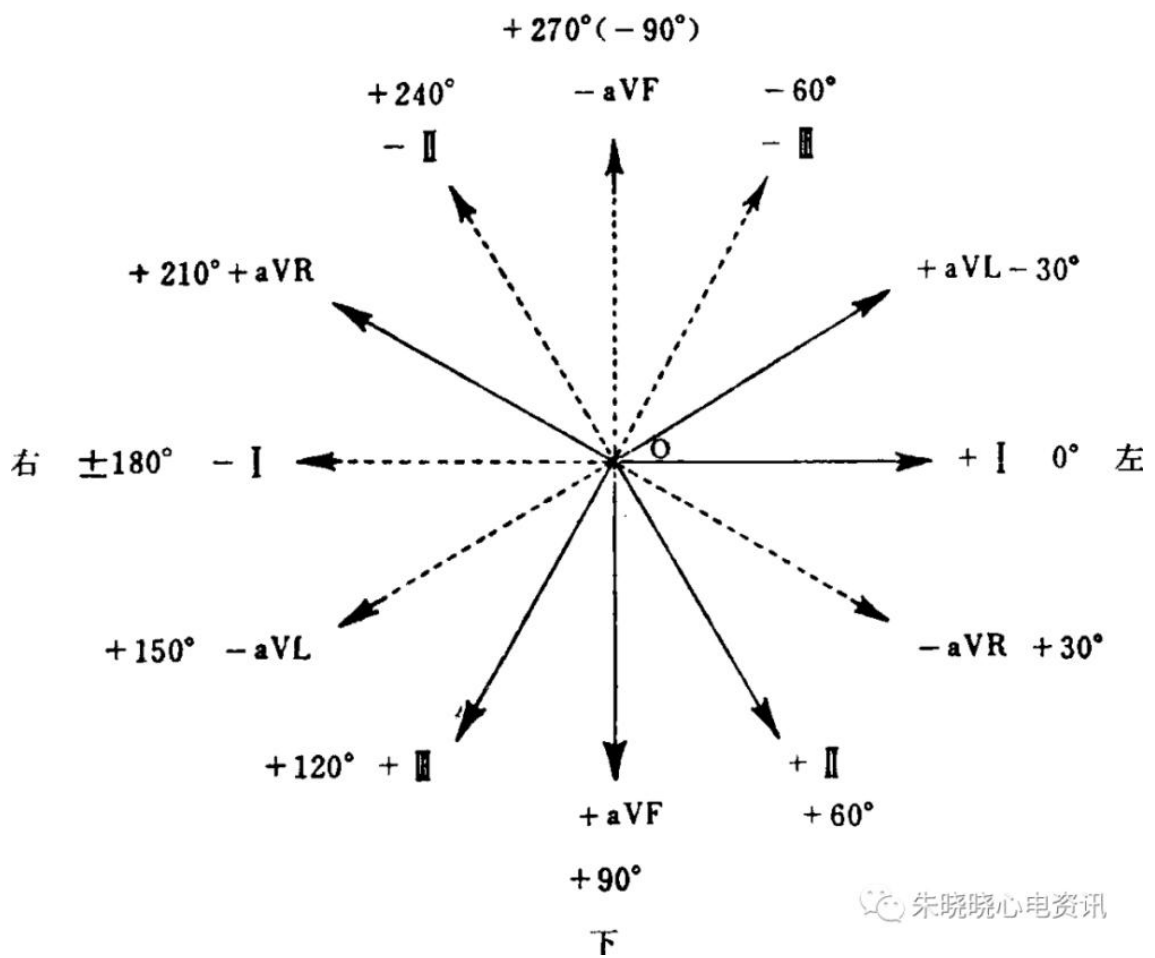
①额面六轴系统：又称 Bailey 六轴系统，是将 6 个肢体导联轴保持原有的方向不变，分别平行移动，使各导联轴的零电位点与 Einthoven 等边三角形中心重合，即组成额面六轴系统。每一导联轴从中心点被分为正负两侧，相邻导联轴间的夹角均为 30° ，I、II、III 导联轴分别与 aVF、aVL、aVR 导联轴相垂直；

②横面六轴系统：可通过各心前导联轴的零电位点画出横面六轴系统。中心点至探查电极一侧为正，另一侧为负，相邻导联轴间的夹角。

③校正的六轴系统：见“斜三角形”。



朱晓晓心电资讯

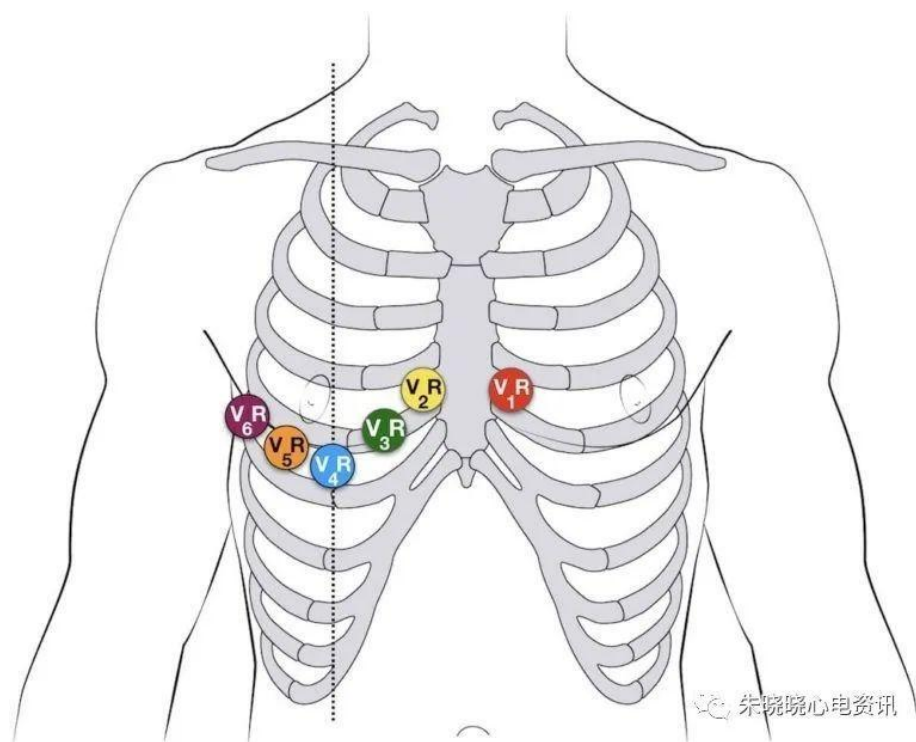


朱晓晓心电资讯

2. 右胸导联

通常的 12 导联心电图，可以观察到下壁心肌梗死（II、III、aVF 导联），前壁心肌梗死（V1-V6 导联），但对于有无右室梗死，却不能给出直观而确切的答案，而下壁心肌梗死，合并右室梗死时，更加容易合并低血压，需要大量的补液治疗，死亡率更高，预后更差。因而，有无右室梗死，是个关键的问题。

右胸导联应运而生，V3-V6 导联在右胸对称的位置，依次产生了 V3R、V4R、V5R 和 V6R（图 4）。尤其 V4R，其 ST 段抬高，诊断右室梗死的敏感性为 88%，特异性为 78%，准确性可达 83%。

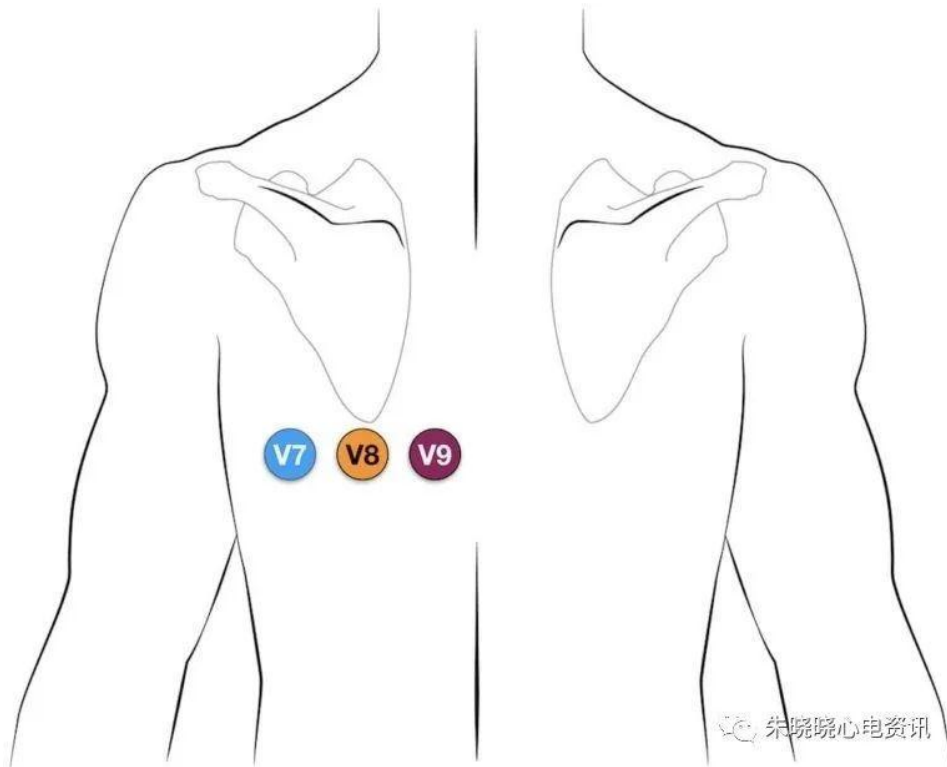


右胸导联的位置

3 . 后壁导联

解决了右室梗死的问题，还有一个视野的盲区，叫做后壁。通常，我们会通过 V1、V2 导联的 R 波和 ST 段间接推断后壁的情况，但不直观，且容易遗漏。

于是，间接不行上直接，连接 V7-V9 导联代表后壁，依次位于腋后线、肩胛下角线和脊柱旁线平 V6 处，通过其 ST 段的变化，直观反映，后壁梗死，有还是没有。



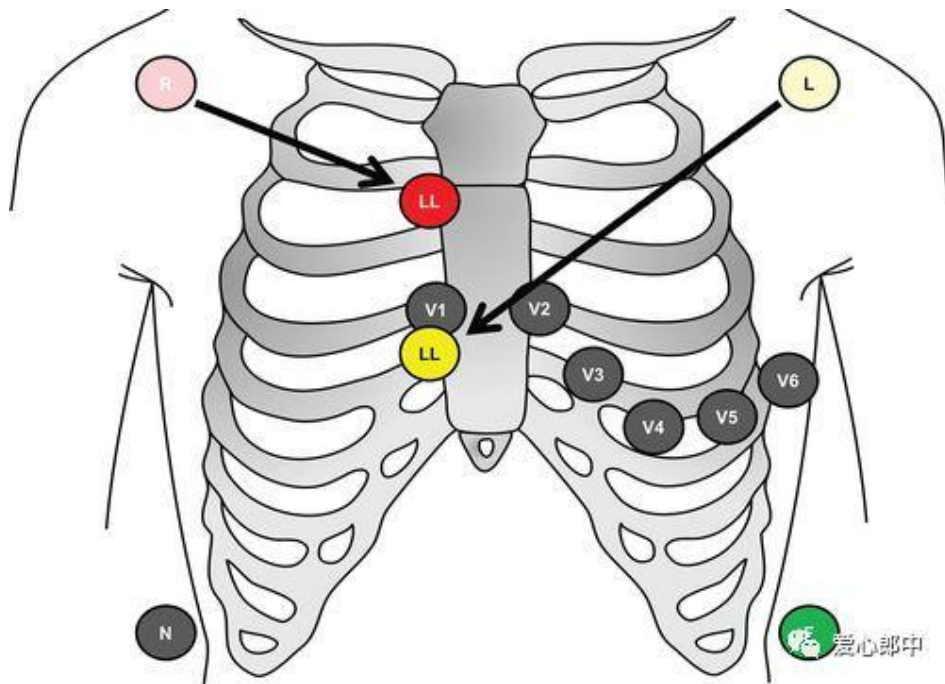
后壁导联的位置

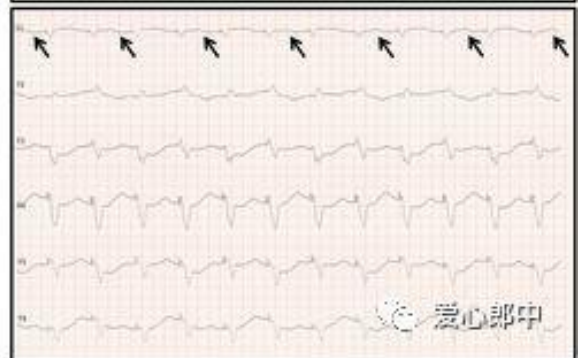
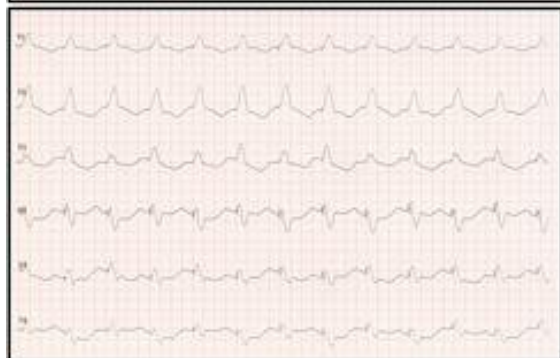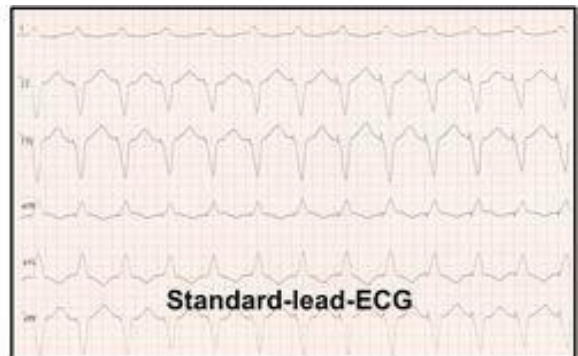
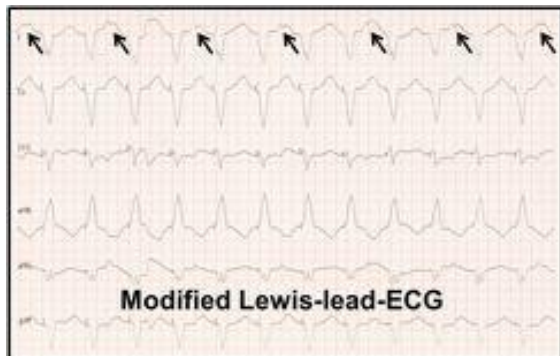
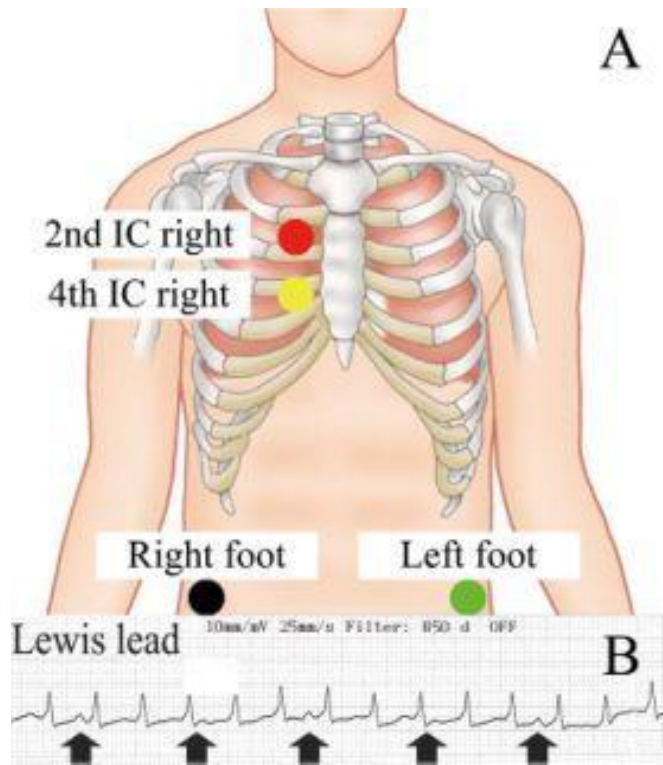
4 . Lewis 导联

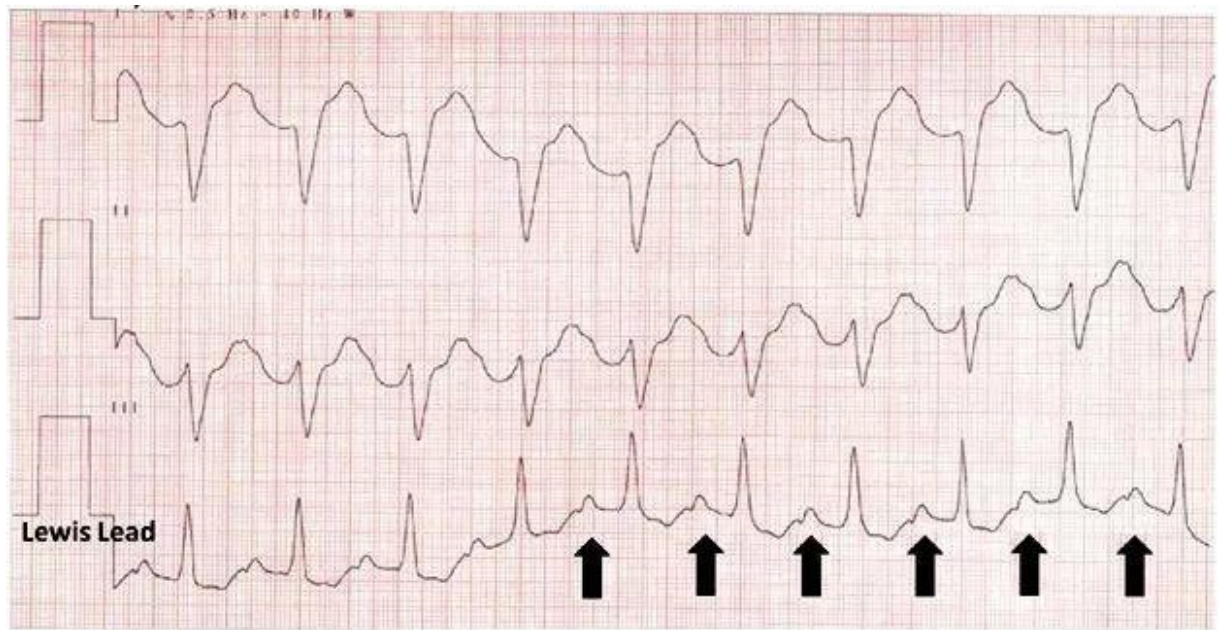
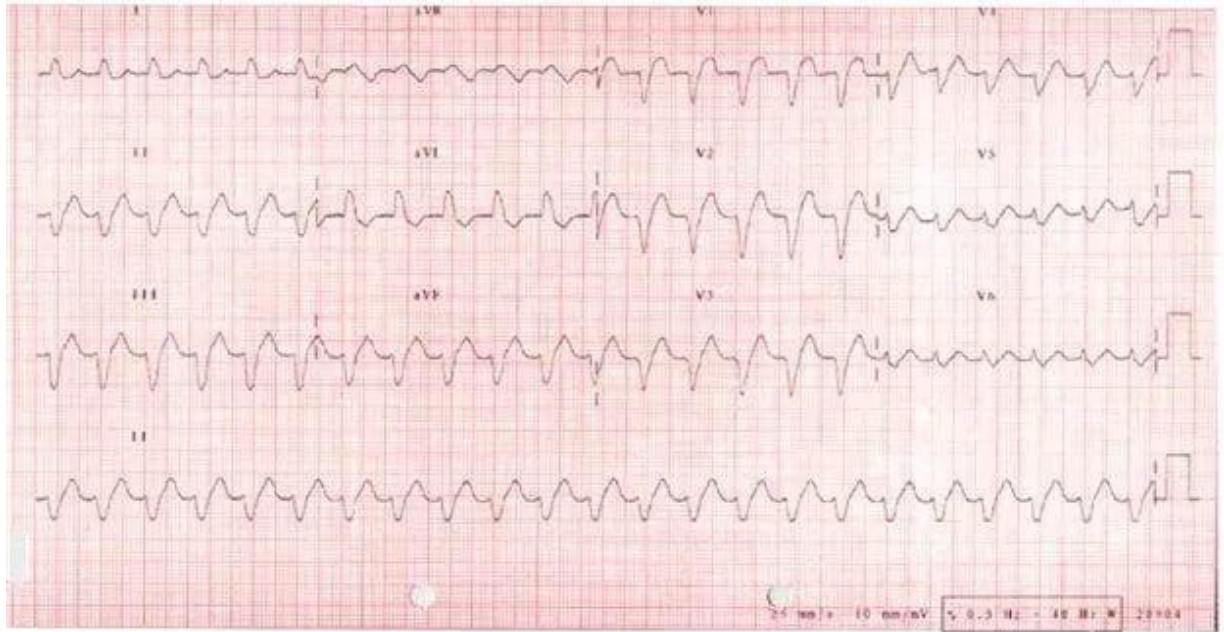
Lewis 导联：右上肢导联（红色）连接吸球放在胸骨右缘第二肋间，左上肢导联（黄色）连接吸球放在胸骨右缘第四肋间，下肢导联位置不变。

Lewis 导联连接的导联为 RA 位于胸骨柄，LA 位于第五类间胸骨右缘，LL 位于右侧季肋区。

Lewis 可以“放大”心房的电活动，从而使得房扑的 F 波和房颤的 f 波显得更加清楚，以及在室速时，更加容易发现房室分离。





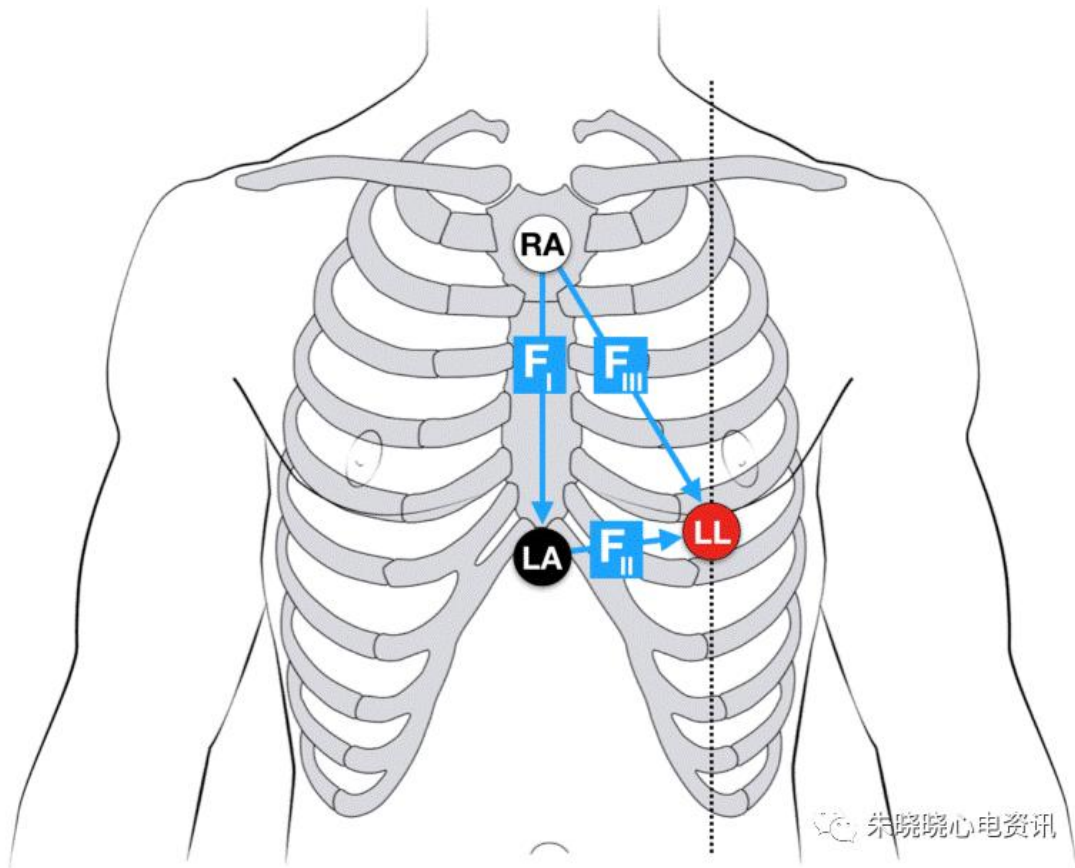


5 . Fontaine 导联

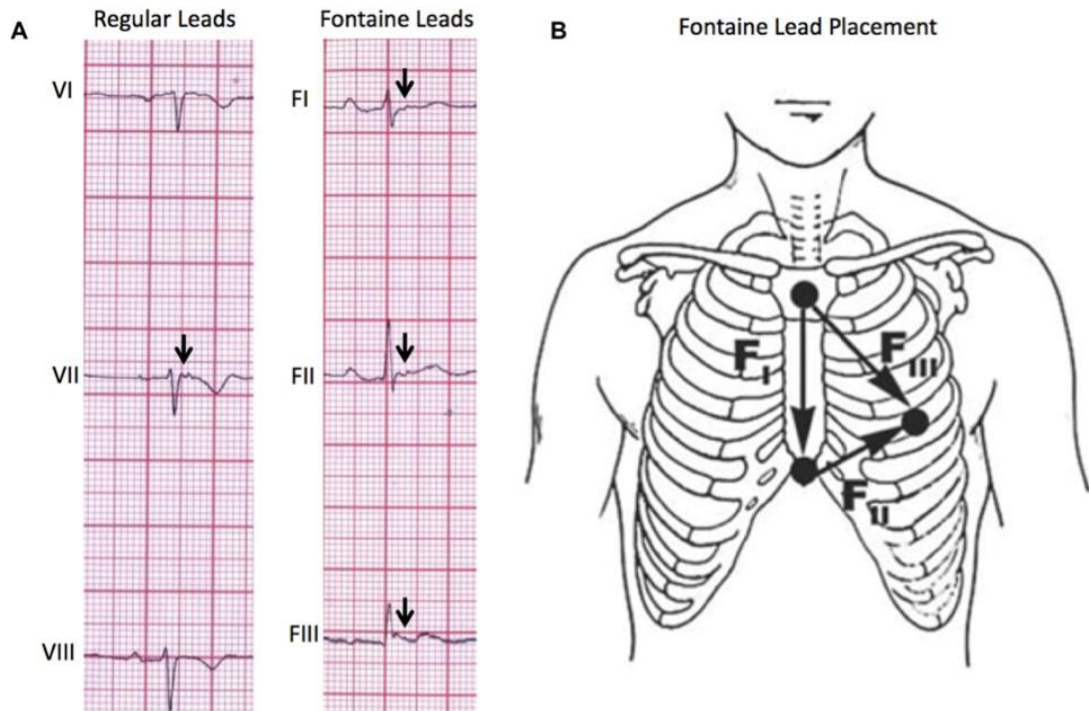
Fontaine 导联 你没有看错 就是提出了 Epsilon 波的那个 Fontain。

Fontaine 导联，一种特殊的心电图导联接法，能够放大心房的电活动，在室速时看清楚 P 波，指出房室分离，同时能够发现在常规 12 导联心电图上看不清的小的波形，比如 Epsilon 波。

Fontaine 导联将 RA 置于胸骨柄，LA 置于剑突下，LL 置于第五肋间锁骨中线，形成了 Fontaine I、 II、 III 导联。



Fontaine 导联的连接方法



Fontaine 导联显示出 FI、FII、FIII 导联均可见 QRS 波后的小波，考虑为 Epsilon 波

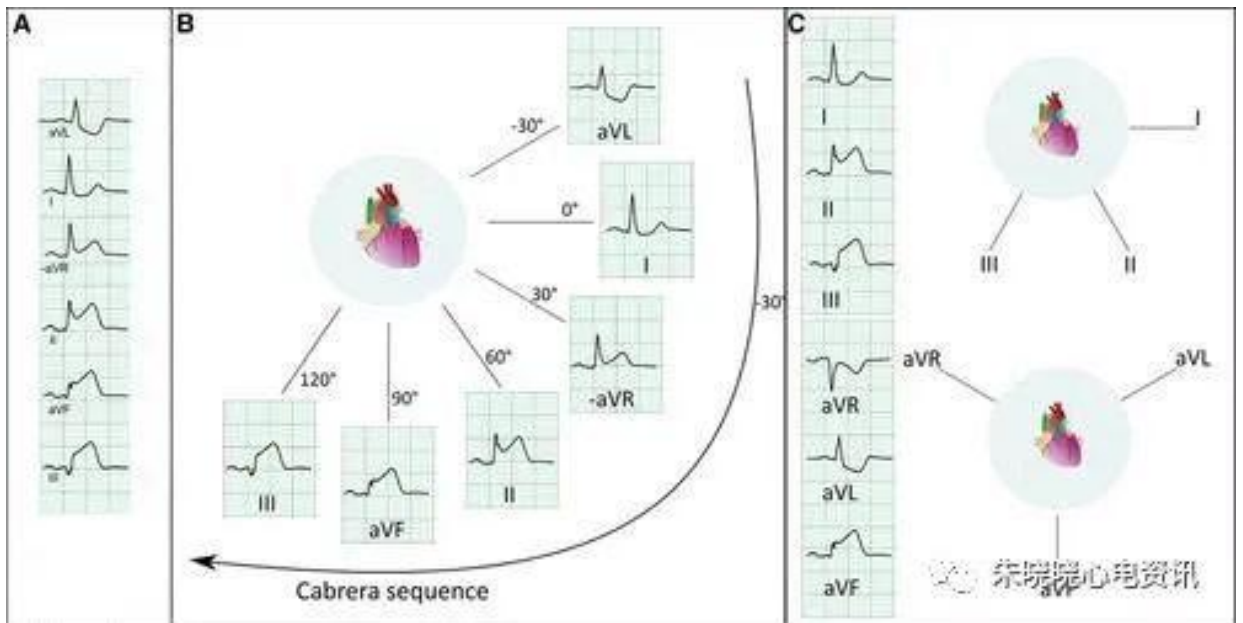
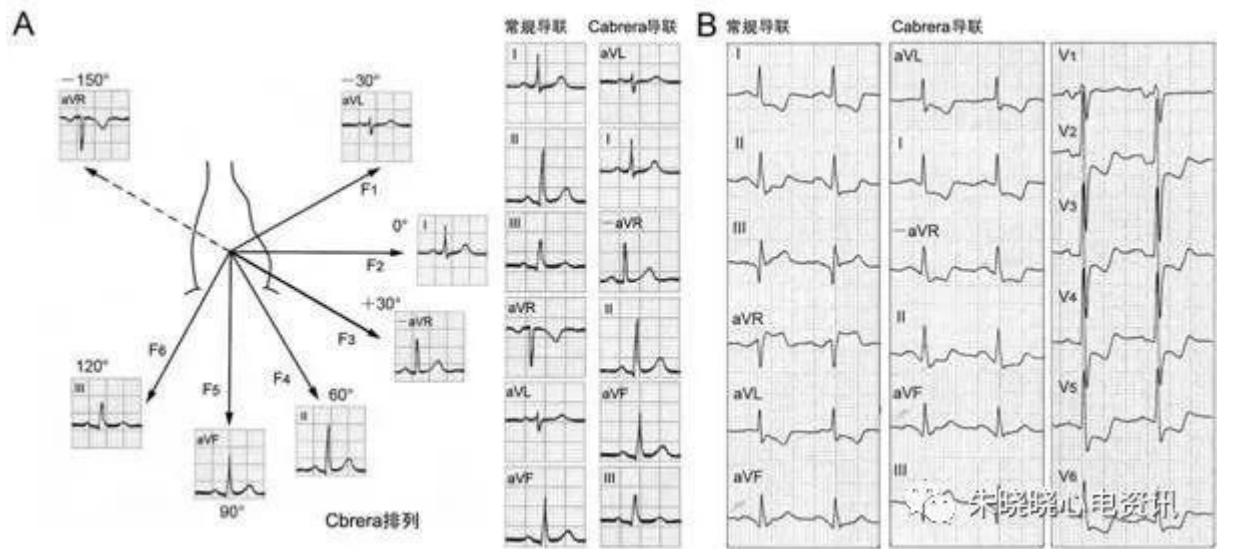
一如发明的初衷，Fontaine 导联的主要功能之一，就是放大右室的电活动，便于发现 QRS 波群后的 Epsilon 波，协助 ARVC 的诊断。Fontaine 导联还具有和 Lewis 导联类似的功能，放大心房的电活动，清楚显示 P 波，便于发现房室分离。

Cabrera 导联

Cabrera 导联是按照从心脏左上基底部至右下方向过度的解剖关系，将 6 个肢体导联排列为 aVL、I、-aVR、II、aVF、III，每两个导联之间间隔 30° ，其中 -aVR 导联指向 30° ，即 aVR 导联的相反方向，位于 I 导联 (0°) 和 II 导联 (60°) 中间，是 I、II 导联之间的过度导

联。

我国著名的黄宛教授曾积极倡导这种导联排列方式，并将 aVL、I、
- aVR、II、aVF、III 导联分别对应于 F1 ~ F6 导联，称为“F 导联”
(frontal plane)。



Nehb 导联

一种胸前双极导联心电图，连接方法为：将肢体导联的右手电极接胸骨右缘第 2 肋间，左下肢电极接在心尖搏动点上，左手电极接心尖水平的腋后线，右下肢地线电极不变。描记得 I 导联图为 Dorsalis 导联，II 导联图为 Anterior 导联，III 导联图为 Inferior 导联。

临床意义：心房波的辨别在心电诊断，尤其在心律失常诊断中有重要意义。常规心电图有时对一些低小、不能明视的心房波难以确定。Nehb 导联的探查电极靠近心脏表面，且其 3 个导联轴构成的三角形接近心电偶轴；当电极距心电偶中心越近，越靠近心电偶轴，其电位绝对值就越大，这就是 Nehb 导联心电图各波振幅高、ST-T 改变敏感之故。

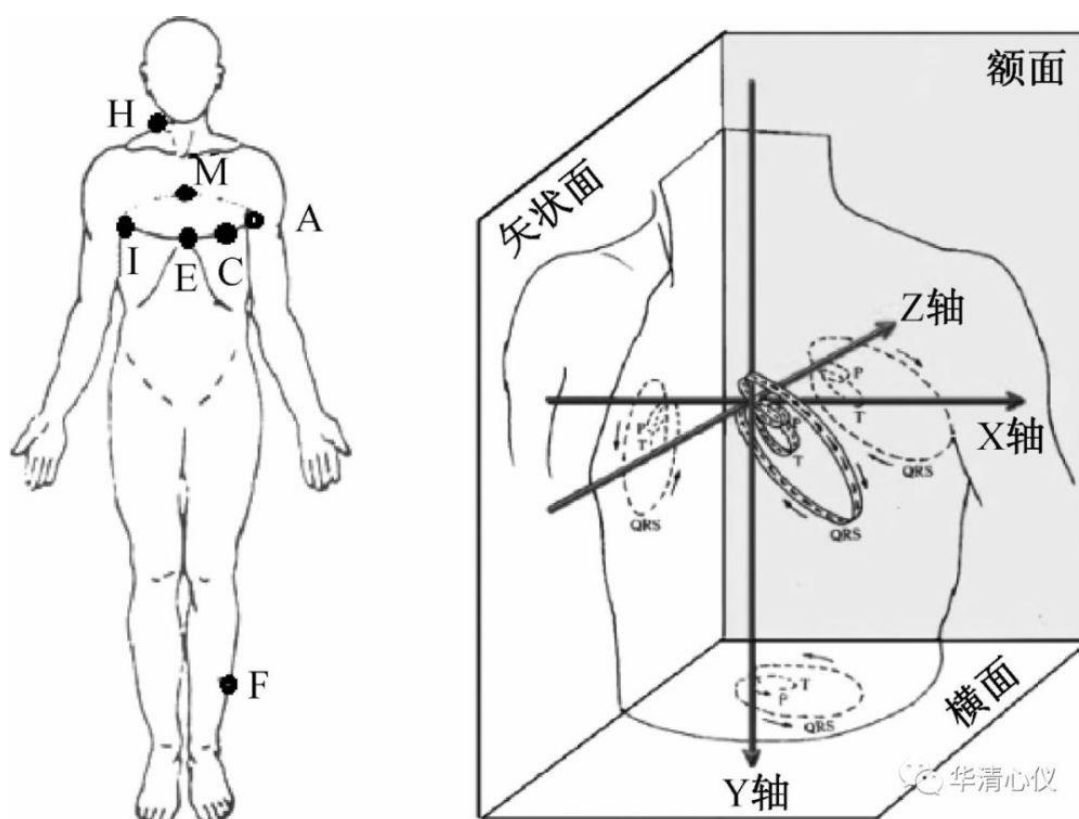
P 波显示清楚，对于诊断以 P 波及 P-R 段为主要诊断依据的心律失常优于常规导联；R 波振幅高且 ST-T 改变阳性率高、出现时间早、改变程度明显，且 D 导联优于 A 导联，这对于诊断冠心病和左室肥大具有早期诊断的价值；U 波振幅高，对诊断低血钾症等亦有较大的帮助。

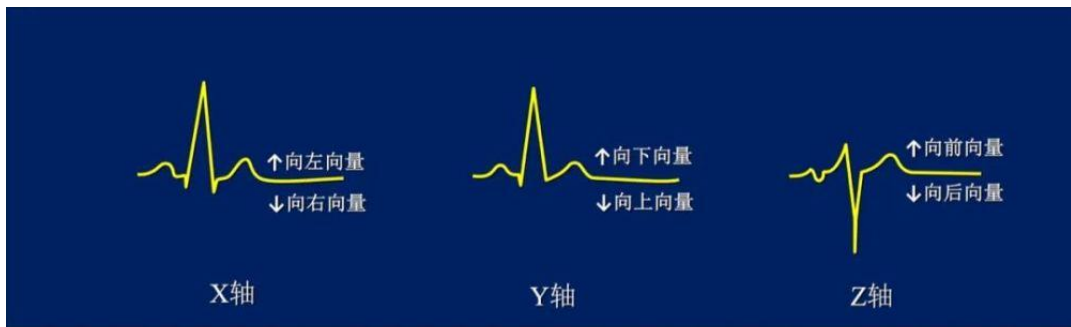
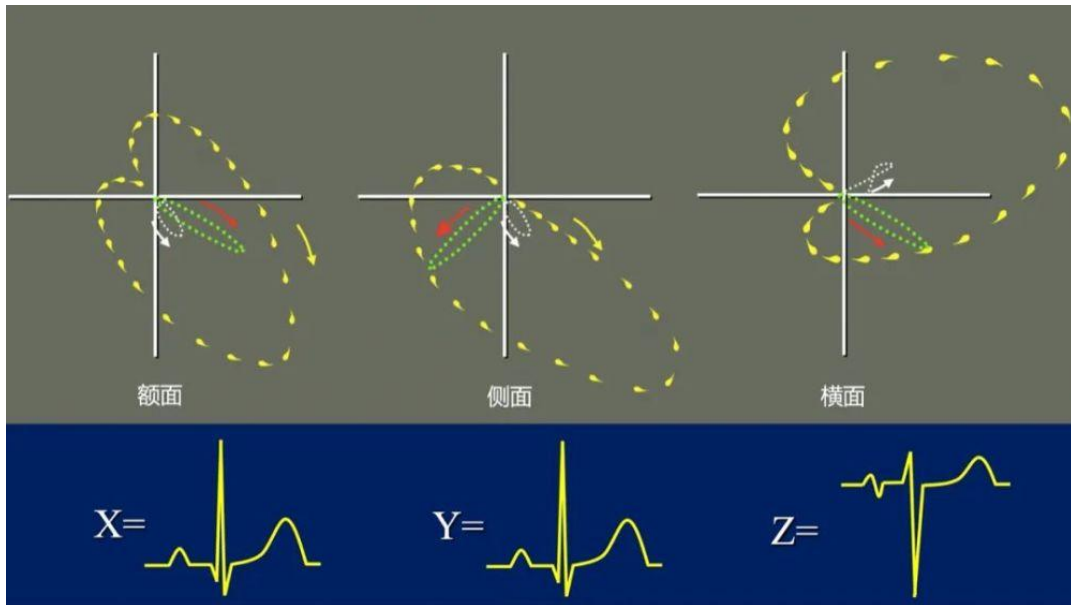
在可疑冠心病患者尤其是年老体弱者，当 Nehb 导联出现缺血性 ST-T 改变而常规导联正常时，结合临床可以诊断冠心病，从而免去运动试验及可能发生不良反应的药物试验。

frank 导联

frank 导联是 1956 年，Frank 提出了一套校正的正交导联系统。

Frank 导联系统是为记录心向量图而设计的，其中包含用于心向量图生成的正交导联信息，该系统需要 7 个电极，其中 5 个应用在第五肋间与胸骨左缘交叉的水平面定位点，即 A 点位于左腋中线，C 点在左胸壁前部 E 点与 A 点中间，E 点在胸骨前面中间，I 点位于右侧腋中线，M 点在后背部脊柱中间。另外，H 点位于后边颈部与躯干连接处，F 点位于左下肢足部。正交导联的信息由导联电压权重值模型建立。





用X, Y, Z, 演构横面, 额面向量图。大致表示出环体的方位, 初始, 终末向量的位置, 以及环体的运行方向。

X, Y, Z 轴的极性与方向

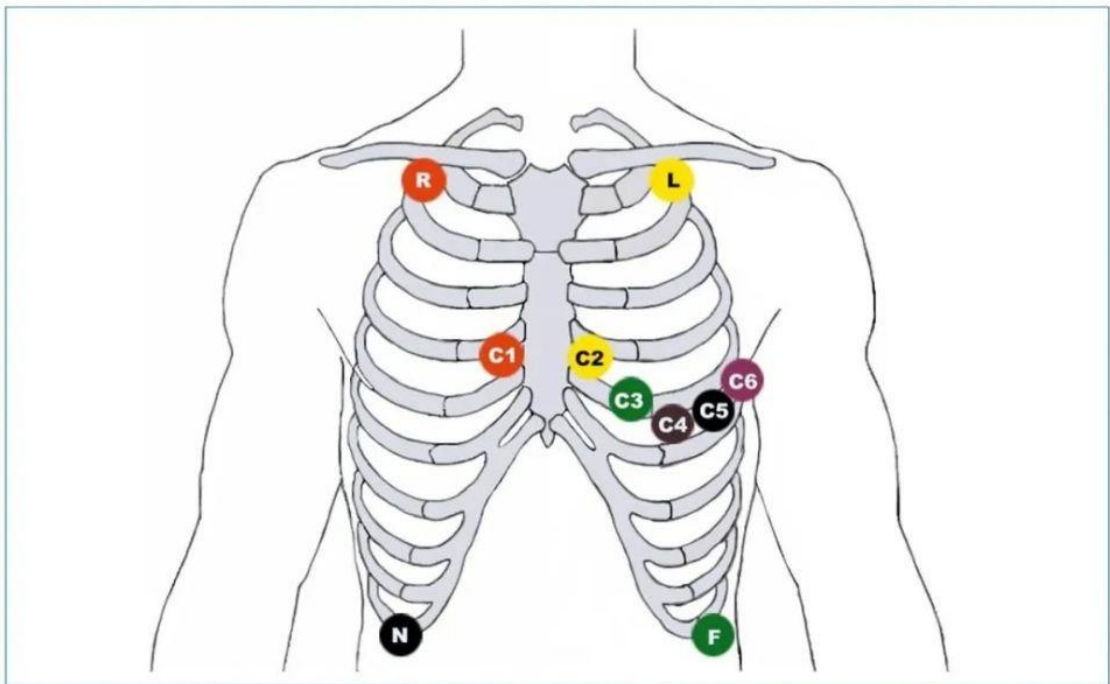
Mason-Likar 导联

Mason-Likar 导联体系是目前国际公认的心电采集体系之一,与传统 12 导联(威尔逊导联)心电图波形有较高的符合率。

做动态心电图时,由上、下肢体活动造成的噪音干扰可以通过将肢体导联电极位置转移到躯干部位而减少,应用 Mason-Likar 导联体系电极位置记录 12 导联心电图已经应用于临床诊断。

该导联体系将上肢电极放在锁骨中部到肩峰的部位,而左下肢电极放在左腋前线肋缘与回盲部之间的中部, Mason-Likar 导联体系最近也应用于心电监护,上肢电极位置位于锁骨之外。

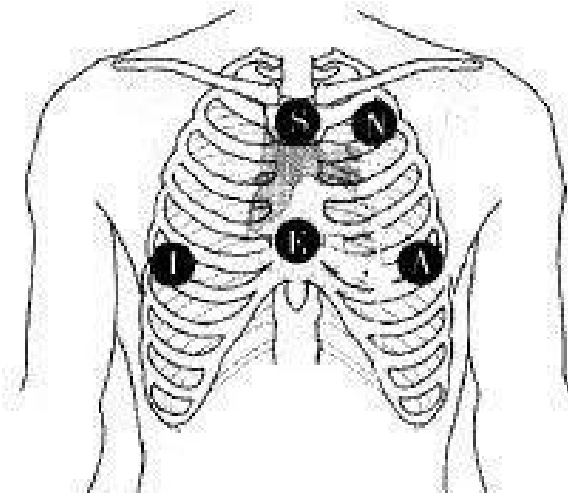
胸前电极放在标准位置,上肢电极放到上肢上部外端,下肢电极放到回盲部之前,这种躯干位置的肢体导联有时也用于婴幼儿心电记录,以减少由上下肢体运动造成的干扰。



EASI 导联

EASI 导联系统简化到 5 个导联电极，其中 E 点、A 点和 I 点同 Frank 导联系统，在增加一个 S 点电极，即位于胸骨顶部，由参考电极提供垂直方向的信号。除使用正交导联的数据外，产生人工 12 导联心电图的 EASI 导联系统还使用转换系数。EASI 导联系统应用于心电监护患者的优势是不需要肢体电极，允许患者四周移动并可避免心电信号干扰，排除对肋间区域的确定并可以避开乳房。

EASI 导联的优势是相对的解剖意义上的电极放置的简化，从 EASI 导联人工合成的心电图已经显示出与常规 12 导联心电图有用的相关价值



结 语

心电图是临床中最成功的辅助检查，甚至可以去掉之一，无创、便捷，应用多种多样，并且犹如一个巨大的宝藏，使用不同的说明书，就能得到不同的收获和反馈。当常规 12 导联还有不能解决的问题时，想想那几个不常规的导联，可能就产生了柳暗花明又一村的效果！